Aus dem pathologischen Institut der Universität Zürich.

Über das gleichzeitige Vorkommen von Carcinom und Sarcom im Uterus.

INAUGURAL-DISSERTATION

zur

Erlangung der Doktorwürde

der

hohen medizinischen Fakultät der Universität Zürich

vorgelegt von

Heinrich Ritter, prakt. Arzt,

aus **Cham** (Kt. Zug).

Genehmigt auf Antrag von Herrn Prof. Dr. P. Ernst.

ZÜRICH

Druck: Polygraphisches Institut A. G.

1902.

Aus dem pathologischen Institut der Universität Zürich.

Über das gleichzeitige Vorkommen von Carcinom und Sarcom im Uterus.

INAUGURAL-DISSERTATION

zur

Erlangung der Doktorwürde

der

hohen medizinischen Fakultät der Universität Zürich

vorgelegt von

Heinrich Ritter, prakt. Arzt,

aus **Cham** (Kt. Zug).

Genehmigt auf Antrag von Herrn Prof. Dr. P. Ernst.

ZÜRICH

Druck: Polygraphisches Institut A. G.

1902.

Meinem lieben Vater

aus

Dankbarkeit gewidmet.

Über das gleichzeitige Vorkommen

von

Carcinom und Sarcom im Uterus.

In den letzten Jahren sind mehrere Arbeiten veröffentlicht worden über die Multiplicität von Tumoren im menschlichen Organismus. Entweder sind es mehrere gleichartige oder mehrere verschiedenartige Tumoren bei ein und demselben Individuum, oder mehrere gleichartige oder mehrere verschiedenartige Tumoren in ein und demselben Organ, welche zum Gegenstand einer gründlichen Untersuchung geworden sind. In einer kürzlich erschienenen Arbeit über Multiplicität protopathischer Tumoren hat *Grünfeld* die hiezu gehörige umfangreiche Literatur zusammengestellt und verwertet. Aus diesem Grunde kann hier von einer weitern Berücksichtigung derselben abgesehen und auf die genannte Abhandlung verwiesen werden.

Wenn nun schon das gleichzeitige Vorkommen verschiedenartiger maligner Tumoren bei einem Individuum als ziemlich selten angesehen wird, um wie viel mehr muss nicht die Multiplicität bösartiger Tumoren in ein und demselben Organ das Interesse des Beobachters auf sich ziehen.

Speziell beim Uterus sind uns schon mehrere Fälle beschrieben worden über gleichzeitiges Vorkommen von verschiedenen bösartigen Tumoren. So beschreibt *Niedergall* einen Fall von Sarcom, Carcinom, Myom und Schleimpolypen an ein und demselben Uterus. *Emanuel* von gleichzeitigem Vorkommen von Carcinom und Sarcom im Uteruskörper. *Franqué* beobachtete 3 Mal das gleichzeitige Vorkommen von Carcinom und Sarcom im Uterus, einmal mit Metastasen des sarcomatösen Anteils im ligamentum latum und Implantationsmetastasen im Ovarium. Andere ähnliche Fälle über Mischgeschwülste sind uns von *Rabl-Rückhardt* über Sarcoma uteri carcinomatodes,

von *Rosenstein* über Carcino-Sarcoma uteri bei einem Kind von 2 Jahren, von *Kunert*, *Keller* und in neuester Zeit von *Gebhard* und *Hansemann* mitgeteilt.

Im Folgenden soll nun diesen bekannten Fällen ein klarer und einwandsfreier beigefügt werden, der vor kurzem im pathologischen Institut in Zürich zur Obduktion kam. Es handelt sich nämlich um gleichzeitiges Vorkommen von Carcinom und Sarcom in einem und demselben Uterus, wobei sich das Carcinom als typisches Cylinderzellencarcinom mit teilweise cubocellulärem Charakter diagnostizieren lässt. Der zweite Tumor ist ein kleinzelliges Rundzellensarcom, das multiple Metastasen in der Leber gemacht hat.

Es ist dieser Fall insbesondere dadurch bemerkenswert, dass er den Anforderungen *Benecke's* am meisten entspricht. Nach ihm würde nämlich der sichere Beweis, « dass es sich dabei nicht nur um eine ungewöhnlich gesteigerte physiologische Granulationswucherung (Stroma), sondern um echtes Sarcom handle », erst geliefert sein, wenn gleichzeitig Metastasen von reinem Sarcom und Carcinom entstanden wären. Ein derartiger Fall sei bis jetzt nicht bekannt geworden.

Sektionsprotokoll.

W., A. M. V., 76 J., aus Wülflingen, seciert am 4. Februar 1901.

Klinische Diagnose: Carcinoma uteri, Decubitus, Marasmus senilis. Cachexie.

Leichenbefund.

Stark abgemagerte weibliche Leiche, Haut trocken, namentlich an den obern Extremitäten borkig. Über dem Sacrum

ein handtellergrosses Decubitalgeschwür, welches bis auf die Muskulatur reicht, Fettpolster, sowie Muskulatur stark atrophisch.

Gehirn und Häute ohne Veränderungen.

Lungen retrahiert, rechts Adhäsionen, namentlich im Unterlappen, beiderseits ca. 300 cm^3 serösen Ergusses. Linke Lunge gut lufthaltig, stark anthrakotisch; rechte Lunge: Unterlappen fast luftleer, stark bluthaltig, hypostatisch, Schnittfläche glatt, Herzbeutel leer.

Herz kugelförmig. An der Hinterseite des linken Ventrikels sieht man eine buckelförmige, ca. wallnussgrosse Vorbuchtung der Wand. Diese ist hier ausserordentlich dünn, ca. 1/2 *cm* dick, schwielig, von gelblich weisser Farbe, so dass in einem ca. Fünffrankenstückgrossen Bezirk von Muskulatur nichts mehr zu sehen ist. Der linke Ventrikel zeigt entsprechend der oben beschriebenen Stelle eine tiefe Ausbuchtung nach hinten. Die Innenfläche der aneurysmatisch vorgewölbten Stelle ist mit Fibrin und festsitzenden Gerinnseln bedeckt. Die Trabekel des linken Ventrikels, sowie der Papillarmuskeln von gelber Farbe, dünn, unelastisch und schwielig. Das Endocard ist in seinen parietalen Teilen sehr verdickt, undurchsichtig und trüb, während das Endocard der Mitralis und Aortenklappe zart ist. Die Coronararterien, namentlich die hintere, hochgradig arteriosklerotisch, zum Teil vollständig verkalkt und obliteriert.

Die Leber schneidet mit dem Rippenbogen ab. Gallenblase stark dilatiert, reicht bis 3 Finger unterhalb des Nabels. Neben der Blase rechts ein faustgrosser, cystischer Tumor.

Der Uterus hinten im Douglas fixiert, hart und gross. Netz atrophisch.

Milzkapsel verdickt, zeigt knorpelartige, höckerige, tumorartige Gebilde an der Oberfläche. Parenchym atrophisch, hart. Trabekel deutlich.

Linker Ureter bis zu Fingerdicke dilatiert, im untersten Teile durch einen Uterustumor comprimiert.

Linke Niere klein. Becken weit, enthält gestauten Urin. Oberfläche zeigt arteriosklerotische Narben. Rinde atrophisch.

Rechte Niere ähnlich wie die linke, aber weniger dilatiert. Beide Nebennieren auffallend gross, pigmentreich. Darm ohne Besonderheiten.

Leber klein, braun, atrophisch, enthält zahlreiche weisse, nicht erweichte homogene Knoten, von Stecknadel- bis Wallnussgrösse, welche sich scharf von der Umgebung absetzen, nicht vascularisiert sind und nirgends etwas von Erweichung, auch nicht im Centrum, zeigen.

Retroperitoneale Drüsen hart, bis bohnengross, ebenso die inguinalen.

Uterus höckerig, hart, in dem obern Teile der Vagina zahlreiche, erbsengrosse, submucöse Tumoren. Die Portio durch weiche, aus dem Fundus uteri hervorragende, zum Teil zerfallene Tumormassen derartig zerstört, dass von ihr nichts mehr zu erkennen ist. Das ganze Corpus uteri von einem weichen, verjauchten Tumor eingenommen, welcher nach vorne gegen die Blase wächst, deren Schleimhaut jedoch noch intakt ist.

Im Plexus uterinus und den Femoralvenen vitale Thromben.

Rechtsseitige Struma scharf gegen die Umgebung abgegrenzt, im Centrum erweicht, mit Colloidknoten und interstitiellem Hyalin.

Linke Struma kleiner als rechts, sonst von gleicher Beschaffenheit.

Das rechte Ovarium fehlt. An seiner Stelle eine faustgrosse, mit Colloid gefüllte Cyste.

Am linken Ovarium eine kleine, haselnussgrosse Cyste.

Anatomische Diagnose: Carcinom des Corpus uteri, mit Zerstörung der Portio und Übergang auf die Vagina. Meta-

stasen in der Leber, von auffallend homogener und fester Beschaffenheit. Rechtsseitige Ovarialcyste, kleine Cyste des linken Ovariums. Struma colloides et hyalina. Grosse Nebenniere. Dilatation der Ureteren und des Nierenbeckens. Arteriosklerose der Aorta und der Coronararterien mit Verkalkung. Aneurysmatische Erweiterung des linken Ventrikels infolge von Schwielenbildung im Myocard. Braune Atrophie des Herzens. Anthracose der Lungen und der bronchialen Drüsen.

Die Sektion wurde vom damaligen ersten Assistenten, Hrn. Dr. *E. Meyer*, gemacht. Bei der vorläufigen mikroskopischen Untersuchung des Uteruscarcinoms und der als dessen Metastasen angesehenen Tumoren in der Leber wurde er darauf aufmerksam, dass diese angeblichen Lebermetastasen durchaus nicht mit dem Uteruscarcinom übereinstimmen, dass vielmehr im Uterus selbst noch ein anderer nicht carcinomatöser Tumor vorhanden sei, der die nämlichen histologischen Eigenschaften wie die Lebertumoren aufweise.

Mikroskopische Untersuchung.

Härtung der Stücke in Alkohol. Färbung der Schnitte mit Haematoxylin und Eosin, nach *Mallory*, Doppelfärbung nach *Van Gieson*.

Von der Uterusschleimhaut ist nichts mehr vorhanden. Die zerfallene Innenfläche ist von Carcinommassen ganz eingenommen. An einer Stelle beobachtet man noch lange Drüsenschläuche, deren Wandungen teilweise schon aus mehrgeschichtetem Epithel bestehen (vide Fig. 1). Dicht daneben ist sämtliches Uterusgewebe durch Tumormassen verdrängt, die bald alveoläre Struktur zeigen, bald mehr als lange Züge die Uterusmuskulatur durchsetzen. An andern Stellen sieht man immer noch Andeutungen von Drüsenbildungen. Diese Tumormassen

bestehen aus cylinderförmigen bis polymorphen Zellen, mit grossem rundlichem oder ovalem Kern. Interzellularsubstanz lässt sich keine erkennen. Etwa $^3/_4$ des Präparates bestehen aus solchen Tumormassen, die aber an vielen Stellen schon grössere Ausdehnung angenommen haben und im Centrum Zerfall zeigen. Diese Zellenkomplexe grenzen sich von dem sie umgebenden Bindegewebe scharf ab und haben sich stellenweise etwas von demselben retrahiert. An einigen Stellen beobachtet man auch stark aufgequollene Epithelien, mit den Erscheinungen der Karyorrhexis und mit Zelleinschlüssen, wie man sie in carcinomatösen Zellen oft findet. Mit Haematoxylin und Eosin lassen sich diese Tumormassen, sowie das Bindegewebe und die noch teilweise vorhandene Uterusmuskulatur leicht färben. Nach *Van Gieson* nimmt die Tumormasse eine dunkelbraune Farbe an, während sich das Bindegewebe leuchtend rot, das Protoplasma der Muskelfasern gelb und deren Kerne dunkel färben.

Diese Neubildung lässt sich also wohl an einigen Stellen als typisches Bild des Cylinderzellencarcinoms erkennen, während andere mehr den Charakter des cubozellulären Carcinoms tragen.

Neben diesen, von solchen carcinomatösen Massen durchwucherten Stellen, sieht man schon makroskopisch auf mit Haematoxylin-Eosin und nach *Van Gieson* gefärbten Präparaten rundliche, von der Umgebung ziemlich scharf abgegrenzte, etwa erbsengrosse, gleichmässig gefärbte Stellen, welche hauptsächlich in den Partien nach dem Uteruscavum zu liegen, offenbar unter der zerstörten Schleimhaut. Mikroskopisch betrachtet bestehen sie aus gleichmässig runden Zellen, ungefähr von der Grösse der weissen Blutkörperchen (vide Fig. 2 schwache Vergrösserung, Fig. 3 starke Vergrösserung). Die Zellkerne sind sehr intensiv gefärbt, sehen homogen aus. Einzelheiten im

Kerngerüst lassen sich bei dieser Färbemethode nicht erkennen. Das Protoplasma bildet einen nur ganz schmalen, kaum sichtbaren Raum um den relativ grossen Kern herum. Zellhaufen sind in ein feinfaseriges Stroma eingebettet, das sich aber meistens zu festern Bindegewebszügen verdickt und so dem Ganzen eine mehr alveoläre Struktur verleiht. Die Blutgefässe verlaufen als feinste Capillaren zwischen diesen Zellhaufen, gewöhnlich aber findet man in stärkern Bindegewebszügen grössere Gefässe. Oft liegen auch die Tumorzellen den Gefässen dicht an. Gefässreiche Stellen wechseln mit gefässärmern ab. Man könnte diese Zellhaufen bei oberflächlicher Betrachtung für Leukocytenanhäufung halten; doch könnte es sich hier nur um Lymphocytenhaufen handeln, da die Kerne sämtlich rund und nirgends auch nicht ein einziger für die polynucleären, neutrophilen Zellen charakteristischer Kern zu sehen ist. Vor allem spricht auch gegen eine Infiltration das eigentümliche und ganz typische gegenseitige Verhältnis der beschriebenen Zellen und des Bindegewebes. Das letztere ist mit grosser Regelmässigkeit an den meisten Stellen in ein grobes Maschenwerk verwandelt, in dessen Lücken die lymphocytenartigen Zellen gleichmässig verteilt liegen; besonders deutlich tritt diese Beziehung in den nach *Van Gieson* gefärbten Schnitten hervor, wo die Regelmässigkeit des Maschenwerkes, auch an den Stellen, wo dieses sehr dicht ist, dem ganzen Gebilde ein ausserordentlich charakteristisches Aussehen gibt. Auf einigen Präparaten sieht man die beschriebenen Zellhaufen in langen Zügen infiltrierend zwischen die Muskelzüge des Uterus bis weit in die Tiefe vordrängen, so dass Bilder zu stande kommen, auf welchen einzelne quergetroffene Muskelbündel von den dunkelgefärbten Zellenkomplexen wie von einem Mantel umgeben erscheinen.

Es erscheint somit klar, dass wir es bei den Inseln dieser

lymphocytenartigen Zellhaufen nicht mit einer kleinzelligen Infiltration zu thun haben, sondern eine selbständige Neubildung vor uns haben, welche sich in ihrem Verhalten zum Stroma und zur Muskulatur als Sarcom zu erkennen gibt und zwar kann es sich zweifellos nur entweder um ein kleinzelliges Rundzellensarcom, oder um ein sogenanntes Lymphosarcom handeln. Eine Erörterung, welche von diesen beiden Tumormassen vorliegen mag, sowie eine kritische Besprechung, ob wir es hier mit einer zweiten primären Geschwulst zu thun haben, soll später folgen. Vorläufig verweisen wir auf das merkwürdige Verhalten der sarcomatösen Neubildung zu den zuerst beschriebenen Carcinomnestern. An vielen Stellen der Präparate sieht man die beiden Tumorarten in eine eigentümliche Beziehung zu einander treten, indem die epithelialen Tumornester mitten in dem sarcomatösen Gewebe liegen, oder, besser gesagt, man unwillkürlich den Eindruck gewinnt, als ob das sarcomatöse Gewebe, die Carcinomnester umgreifend, diese durchwachsen habe (vide Fig. 4). Einen ähnlichen Fall von Ineinanderwachsen von Tumoren erwähnt *Deetz* aus dem Dresdener Institut. Eine Frau bot nämlich das typische Bild eines Portiocarcinoms mit gleichzeitiger, enormer Sarcomgeschwulst im linken Ovarium, die auch auf das rechte Ovarium übergriffen hatte. In dem carcinomatösen Uterus fanden sich ausgedehnte Metastasen des Ovarialsarcoms mitten in carcinomatösen Partien.

Ein weiterer Beweis für die bösartige Natur der epithelialen Wucherung scheint nicht notwendig, wohl aber muss der Charakter der hier als Sarcom bezeichneten Wucherung durch eine weitere Untersuchung bestimmt werden. Dieser Forderung wird in erster Linie und wohl am einleuchtendsten Genüge gethan durch das Verhalten des als Sarcom ausgesprochenen Gewebes im übrigen Organismus. Bei der Untersuchung der

schon oben erwähnten Tumorknoten der Leber zeigt sich nämlich, dass diese in ihrem mikroskopischen Bau vollständig mit den sarcomartigen Tumormassen des Uterus übereinstimmen.

Mikroskopische Untersuchung der Lebermetastasen.

Mit schwacher Vergrösserung sieht man, ganz von Leberparenchym umgeben, ein Gewebe, das aus kleinen, rundlichen Zellen besteht, die in einem netzförmigen bis alveolenartigen Stroma eingebettet sind. Von der Umgebung grenzt sich dieses Gewebe scharf ab. Bei starker Vergrösserung fallen uns wieder die gleichgrossen, rundlichen Zellen auf, mit stark gefärbtem Kern, kaum sichtbarem Protoplasma. Zwischen den grössern und kleinern Zellhaufen findet sich ein zellenreiches Stroma, das blutreiche Gefässe führt, die aber an einigen Stellen nur als einfache Endothelröhren sich vorfinden. Auf Präparaten, mit Mallorylösung gefärbt, beobachtet man selbst an einigen Orten zwischen den einzelnen Zellreihen eine feinfaserige Zwischensubstanz. Auch bei starker Vergrösserung beobachtet man keine diffuse Infiltration der Umgebung mit diesen Tumorzellen. Die angrenzenden Leberzellen sind bis mehrere Millimeter tief hinein plattgedrückt, von spindelförmiger Gestalt, was auf expansives Wachstum dieser Tumoren hinweist. Alle vorhandenen Knoten bestehen nur aus diesem Sarcom, resp. lymphosarcomartigen Zellen. Nirgends entdeckt man Carcinomnester, weder in den beschriebenen Knoten, noch finden sich irgendwo Stellen, die aus Carcinomstellen bestünden. Mitten in diesen Tumormassen beobachtet man noch quergeschnittene Gallengänge.

Um zu bestimmen, 1. welcher Art die kleinzellige Neubildung, und 2. um zu erfahren, von wo aus diese ihren primären Ursprung genommen haben kann, ist es notwendig,

auch noch kurz die mikroskopische Untersuchung anderer Organe zu erwähnen. Es wurde noch die Struma untersucht, wobei aber nur hyaline Entartung des Zwischengewebes, nirgends aber irgend etwas, was für maligne Neubildung spräche, gefunden wurde.

Die Ovarialcysten haben sich nur als gewöhnliche Cysten erwiesen, ohne maligne Degeneration. Nach diesem kann man wohl annehmen, dass es sich um einen zweiten primären Uterustumor handelt, und zwar entweder um ein kleinzelliges Rundzellensarcom oder um ein Lymphosarcom. Um dieser Frage näher zu treten, sind auch die geschwollenen Drüsen untersucht worden; da man aber anfangs nicht daran gedacht, dass ein doppelseitiger Tumor da vorliegen könnte und die retroperitonealen Drüsen als mit Carcinommetastasen inficiert angesehen wurden, so untersuchte man sie nicht weiter, was natürlich die Entscheidung etwas erschwert. Wenn man dennoch die Frage sich überlegt, ob es sich um ein Rundzellensarcom oder um ein Lymphosarcom handelt, so ist in erster Linie differenzialdiagnostisch Folgendes zu betonen: Über das Lymphosarcom gibt es zwei Auffassungen: Die einen fassen dasselbe als einen Tumor auf, der von irgend welchen lymphdrüsenartigen Follikelbildungen ausgeht und Metastasen in andern Lymphdrüsen macht. Diese Ansicht, die namentlich von *Ribbert* vertreten wurde, stützt sich darauf, dass man in der von der Metastase befallenen Lymphdrüse, nach seiner Angabe, lymphosarcomatöse Tumormassen zuerst in den Randsinus findet, da wo auch auf dem Lymphweg verschleppte metastatische Zellarten getroffen werden. Dieser Ansicht steht aber die Schwierigkeit einer Erklärung entgegen, dass das Lymphosarcom gerade Metastasen in den Lymphdrüsen und nicht irgendwo anders macht. *Ribbert* glaubt, dass hierin einmal die Chemotaxis eine Rolle spiele, indem die im Blute kreisen-

den Tumorzellen gerade in den Capillaren der Lymphdrüsen festgehalten werden, weil von den hier befindlichen Lymphocyten eine Anziehung auf sie ausgehe, oder dass aus den Capillaren ausgetretene Geschwulstlymphocyten im Gewebe wie gewöhnliche Lymphocyten sich verhalten und auf ihrer Wanderung zu den Lymphdrüsen gelangen, beziehungsweise ihnen mit dem Saftstrom zugeführt werden, woraus es sich erklären würde, weshalb die Metastasenbildung meist in den Randsinus beginnt.

Eine zweite Auffassung geht dahin, dass das Lymphosarcom mehr eine allgemeine Neigung zur Blastose zu erkennen gebe. Auf diese Weise erkläre sich am einfachsten, warum immer zu gleicher Zeit oder kurz nacheinander mehrere Lymphdrüsen erkranken. So hebt auch *Kundrat* hervor, dass die Metastasen dieser Lymphdrüsensarcome in Organen auftreten, die von üppigst metastasierenden Carcinomen und Sarcomen selten ergriffen werden, so im Intestinaltractus. Ob man sich nun der einen oder der andern Ansicht zuwendet, so tritt immer das hervor, dass sich Metastasen in den Lymphdrüsen vorfinden und weniger in den Organen, es sei denn, dass das Lymphosarcom als eine maligne Entartung der Lymphdrüsen durch continuierliche Contactwirkung auf die benachbarten Lymphdrüsen überwuchert, also nicht eine eigentliche Metastase, sondern ein Hinüberwuchern darstelle, per contiguitatem, nicht per metastasin.

Kaufmann versteht unter Lymphosarcom bösartige Tumoren, die sich aber von den eigentlichen Sarcomen durch den adenoiden Bau und das lymphoide Gewebe unterscheiden. Von der aleukämischen Adenie unterscheidet er sie durch den Reichtum und die wechselnde Grösse der Zellen, sowie durch die Unregelmässigkeit der Anordnung und der Dicke des Reticulums. Sowohl am Primärtumor, wie an den Metastasen

zeige sich eine ausgesprochene Neigung zu infiltrierendem Wachstum und die Ausbreitung erfolge fast ausschliesslich auf dem Wege der Lymphspalten und Lymphbahnen.

Nach diesen Erörterungen kann es sich in unserm Falle wohl nicht um ein Lymphosarcom handeln, da wir auch in den feinsten Celloidinschnitten nicht den lymphoiden Bau, sondern mehr ein weitmaschiges Stroma haben, worin die Zellhaufen eingelagert sind. Von einem feinfaserigen, für die Lymphosarcome charakteristischen Reticulum, das die ganze Tumormasse durchzieht, kann nicht wohl die Rede sein. Nach der Metastasenbildung, die wahrscheinlich auf dem Blutwege stattgefunden, den hiezu die Rundzellensarcome vorzugsweise einschlagen, und nach der innern Struktur des Tumors, können wir denselben wohl für ein kleinzelliges Rundzellensarcom halten, das vom Bindegewebe der Uterusschleimhaut, oder dem der Uteruswand ausgegangen ist. Mit einer kleinzelligen Infiltration sind diese Tumormassen nicht zu verwechseln, da die Zellen eher etwas grösser sind, als die gewucherten Bindegewebszellen des Endometriums; auch überwiegen die Zellkerne dieser Tumorzellen das Protoplasma zu stark.

Nicht selten sind früher Mischformen von Geschwülsten im Uterus beschrieben worden, die man durch direkten Übergang der bindegewebigen Elemente in epitheliale erklären wollte, was den heutigen Ansichten widerspricht. *Lubarsch* gibt an, dass gewiss ein Teil der Beobachtungen auf mangelhafte Untersuchung zurückzuführen sei. Was die Mischformen von Carcinom und Sarcom im Uterus betrifft, so glaubt *von Kahlden* an Hand der Casuistik über Uterussarcome, dass dieselben, entgegen der frühern Meinung *Virchow's*, recht selten vorkommen. Auch unterwirft er die von *Rabl-Rückhardt*, *Kuhnert*, *Keller* und *Rosenstein* veröffentlichten Fälle über Mischformen von Carcinom und Sarcom einer scharfen Kritik.

Die von *Emanuel* und *Niedergall* veröffentlichten Fälle, bei denen es sich nicht um eine Mischgeschwulst, sondern um Nebeneinandervorkommen von Carcinom und Sarcom handelt, entbehren immerhin eines kräftigen Beweismittels, nämlich der Metastasenbildung des Sarcoms, wie wir dieselben in unserm Falle aufs deutlichste vor Augen haben. *Franqué* gibt bei einer seiner Beobachtungen Metastasenbildung im ligamentum latum und Implantationsmetastasen auf dem Ovarium an. Diese Art der Metastasenbildung kann sich aber leicht durch direktes Hineinwuchern vom Uterus her gebildet haben, auch befindet sich das Cervixdrüsencarcinom im ersten Anfangsstadium, ohne zerstörend in die Tiefe vorgedrungen zu sein und damit seinen ausgesprochen carcinomatösen Charakter bethätigt zu haben.

Als Ausgangspunkt unseres Sarcoms können wir entweder die tieferliegenden Teile der Uterusschleimhaut, oder die im Uterus so häufig vorkommenden Fibromyome, welche ja oft sarcomatös degenerieren, oder das Blutgefässsystem, oder endlich die lymphatischen Apparate in Betracht ziehen. Ob nun ein Sarcom von der Mucosa oder von der Uteruswand ausgehe, lässt sich nach den Angaben *Williams* nur schwer bestimmen. Er hält aber doch das Sarcom des Endometriums für die häufigste Form des Uterussarcoms. *Franqué* konnte in 16 von ihm untersuchten Fällen von Uterussarcomen nur zwei auf die Schleimhaut, 13 dagegen sicher auf die Uteruswand zurückführen. *Von Kahlden* glaubt, dass der von ihm veröffentlichte Fall von Angiosarcom des Uterus der einzige in seiner Art sei.

In unserm Falle liegt es am meisten auf der Hand, das Bindegewebe der Uteruswand für den Ausgangspunkt des Sarcoms verantwortlich zu machen, da ja die Tumormassen mitten in der Uteruswand die Muskelbündel auseinanderdrängen und dieselben wie Inseln umwachsen. Makroskopisch konnte man

nicht die für das Sarcom der Schleimhaut charakteristischen polypösen, knolligen Auswüchse in das Uteruscavum hinein nachweisen. Eine sarcomatöse Degeneration von Fibromyomen, die übrigens nicht so selten ist, lässt sich hier wohl ausschliessen, da man bei der Sektion keine Fibromyome fand; ebenso konnte man mikroskopisch nirgends irgendwelche Übergänge von glatten Muskelfasern in Tumorzellen beobachten. Das mikroskopische Aussehen unseres Tumors schliesst ein Angiosarcom sofort aus und die Differenzialdiagnose zwischen kleinzelligem Rundzellensarcom und Lymphosarcom ist oben zur Genüge erörtert worden.

Die Ursache dieser doppelten Geschwulstentwicklung im Uterus ist wohl schwierig zu erklären. Wir können vielleicht mit *Pfannenstiel* annehmen, « dass gewisse mit Cirkulationsstörungen einhergehende Bildungs-, beziehungsweise Rückbildungsvorgänge, wie wir sie für die Pubertäts-, wie die klimakterische Zeit als gegeben voraussetzen können, in Zusammenhang mit der Geschwulstentwicklung stehen, ohne aber die Aetiologie als gegeben zu betrachten. » Nach *Klebs'* Ausführungen « geraten bei jeder Geschwulstbildung zunächst sämtliche geweblichen Elemente in einen hyperplastischen Zustand, aus welchem dann allerdings sich eine überwiegende Entwicklung eines einzelnen derselben oder mehrerer herausbilden kann; die relativ einfachen Gewebsgeschwülste stellen demnach nicht das Anfangs-, sondern das Endstadium des ganzen Prozesses dar, und erst durch den Wettstreit der einzelnen, die Geschwülste von Anfang an zusammensetzenden Gewebe und das Überwiegen der einen oder der andern Gewebsart entstehen die sogenannten einfachen Geschwulsttypen. » Vom Standpunkt der *Klebs'*schen Theorie der Holoblastose aus wären die Mischtumoren überhaupt und speziell unser Fall leicht erklärlich. Es ist dann aber doch unbegreiflich, warum unter

den so häufigen Geschwülsten aller möglichen Organe Mischgeschwülste oder das Nebeneinandervorkommen von verschiedenen Tumoren so ungemein selten sind.

Abel und *Landau* glauben an Hand vieler Fälle, dass bei Carcinom der Portio, bei erhaltenem oder nur ganz wenig verändertem Cervixteil, an der Schleimhaut des Uteruskörpers erhebliche Veränderungen vorhanden sein können, die sie als Sarcom der Schleimhaut oder sarcomatöse Degeneration der Schleimhaut des Uteruskörpers diagnostizierten. Sie nahmen an, dass dasselbe Agens, das auf der Portioschleimhaut Veranlassung zur Carcinomentwicklung gegeben habe, im Uteruskörper mehr zur sarcomatösen Degeneration der Schleimhaut führe. Wieviel von dieser Annahme zu halten ist, lässt sich nicht leicht entscheiden. Immerhin bezweifelte *v. Kahlden* die von *Abel* und *Landau* beschriebenen Fälle von Carcinom der Portio mit sarcomatöser Degeneration der Körperschleimhaut sehr, indem er anführt, dass das, was von den Autoren als Sarcom, resp. sarcomatöse Degeneration der Körperschleimhaut angesehen wurde, den bisherigen Beschreibungen des primären, nicht mit Krebs combiniertem Sarcoms am Uterus nicht entspricht.

Was das Ineinanderwuchern von zwei verschiedenen Tumoren betrifft, so sind die Angaben in der Literatur noch sehr spärlich. Nach *Klebs* begegnet man der Aufpfropfung einer Blastomart auf eine andere am meisten am Uterus, indem dort befindliche Fibrome von epithelialer Krebswucherung ergriffen werden. *Deetz* beobachtete sogar einen Fall von metastatischer Implantation einer Geschwulstart in eine andersartige (siehe oben).

Wenn wir uns fragen, welcher von beiden Tumoren in unserm Falle sich zuerst entwickelt habe, so müssen wir wohl das Sarcom als den primär entstandenen Tumor ansehen, denn

nach *v. Kahlden* ist die Metastasenbildung des Uterussarcoms einmal schon sehr selten und wo überhaupt Metastasen beobachtet werden, kommen dieselben erst nach verhältnismässig sehr langem Bestehen der Geschwulst zur Entwicklung. Dass unser Carcinom neuern Datums ist, dafür spricht das Fehlen der Metastasen und seine noch relativ oberflächliche Lokalisation; denn es ist ja bekannt, dass gerade die Uteruscarcinome wegen der grossen Neigung zur baldigen Metastasenbildung so verhängnisvoll sind. Es liegt hier nahe, anzunehmen, dass das Sarcom durch sein Wachstum die in die Tiefe hineinragenden Drüsenschläuche umwuchert, vielleicht Epithelinseln davon abgetrennt hat, die für sich dann regellos weiterwucherten und carcinomatös wurden, so dass geradezu das Sarcom in ursächliche Beziehung zum Carcinom zu bringen ist.

Zum Schlusse sei mir noch gestattet, meinem verehrten Lehrer, Herrn Prof. Dr. P. Ernst, für die gütige Überlassung dieses Falles meinen wärmsten Dank auszusprechen.

Literaturverzeichnis.

1. **Grünfeld.** Zur Duplicität maligner protopathischer Tumoren. Separatabdruck aus der Münchener med. Wochenschrift. Nr. 32. 1901.
2. **Niedergall.** Sarcom, Carcinom, Myom und Schleimpolypen in einem und demselben Uterus. Arch. f. Gyn. 1896. Bd. 50.
3. **Emanuel.** Über gleichzeitiges Vorkommen von Carcinom und Sarcom im Uteruskörper. Zeitschrift f. Geb. und Gyn. 1896. Bd. 34.
4. **Franqué.** Über Sarcoma uteri. Zeitschrift f. Geb. und Gyn. Bd. 40.
5. **Rabl-Rückhardt.** Über Sarcoma uteri carcinomatodes. Berliner Beiträge zur Geb. und Gyn. Bd. 1. 1872.
6. **Rosenstein.** Carcinosarcoma uteri. Virch. Arch. Bd. 92.
7. **Kunert.** Über Sarcoma uteri. Arch. f. Gyn. Bd. 6. 1874.
8. **Keller.** Zur Diagnose des Schleimhautsarcoms des Uterus. Zeitschrift f. Geb. und Gyn. Bd. 20. 1890.
9. **Gebhard.** Patholog. Anatomie der weiblichen Sexualorgane. 1899. S. 183.
10. **Hansemann.** Die mikroskopische Diagnose der bösartigen Geschwülste. 1902.
11. **Beneke.** Sarcom. Separat-Abdruck aus der Bibliothek der gesamten med. Wissenschaften.
12. **Deetz.** Vier weitere Fälle von Plattenepithelkrebs der Gallenblase. Ein Beitrag zur Frage der Epithelmetaplasie. Virch. Arch. 164. 1901.
13. **Ribbert.** Lehrbuch der allgemeinen Pathologie und der allgemeinen patholog. Anatomie. 1901. S. 500.
14. **Lubarsch-Ostertag.** Lymphsarcom. 1896.
15. **Kaufmann.** Specielle patholog. Anatomie.
16. **v. Kahlden.** Sarcom des Uterus. Zieglers patholog. Anatomie. Bd. 14 1893.
17. **Virchow.** Virch. Arch. Bd. 1. Combinationsgeschwülste.
18. **Williams.** Beiträge zur Histologie und Histogenese des Uterussarcoms. Zeitschrift f. Heilkunde. 1894. Bd. 15.
19. **Pfannenstiel.** Traubiges Sarcom der Cervix uteri. V. Arch. Bd. 172.
20. **Klebs.** Allgemeine Pathologie. 1889. S. 509.
21. **Abel** und **Landau.** Über das Verhalten der Schleimhaut des Uteruskörpers bei Carcinom der Portio. Arch. f. Gyn. Bd. 32.

Erklärung der Abbildungen.

Fig. 1. Im linken untern Quadranten in die Tiefe wuchernde Drüsenschläuche. Der übrige Teil des Präparates ist mit carcinomatösen Massen durchsetzt. (Schwache Vergrösserung.)

Fig. 2. In der obern Hälfte des Präparates Carcinomnester, in der untern, durch bindegewebig-musculäres Stratum davon getrennt, sarcomatöses Tumorgewebe. (Schwache Vergrösserung.)

Fig. 3. Sarcomatöser Tumor. (Starke Vergrösserung.)

Fig. 4. Stelle mit gegenseitiger Durchwachsung beider Tumoren. (Starke Vergrösserung.)

Fig. 1.

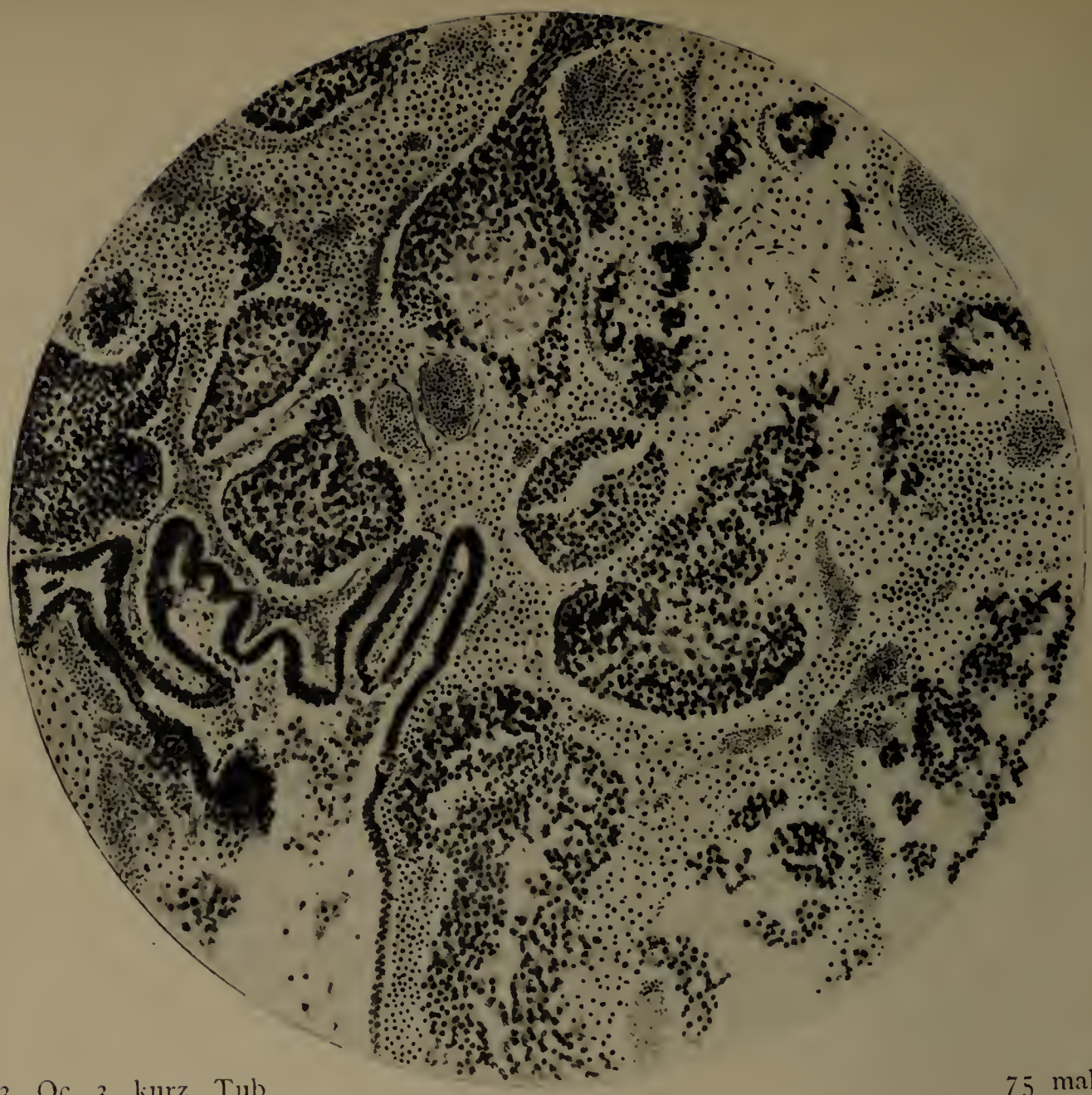

Leitz, Obj. 3. Oc. 3. kurz. Tub. 75 mal vergröss.

Fig. 2.

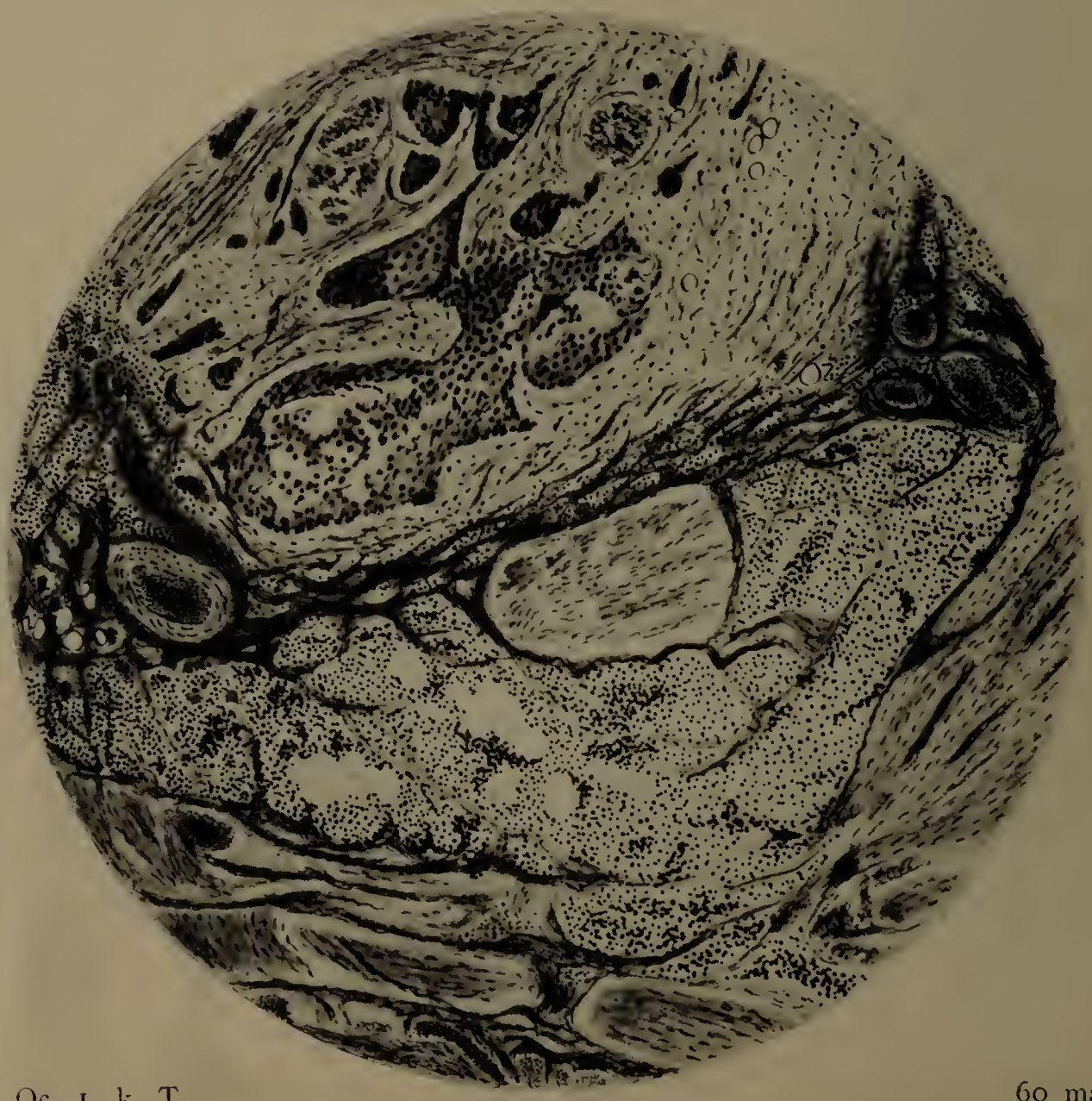

Leitz. Obj. 3. Oc. 1. k. T. 60 mal vergröss.

Fig. 3.

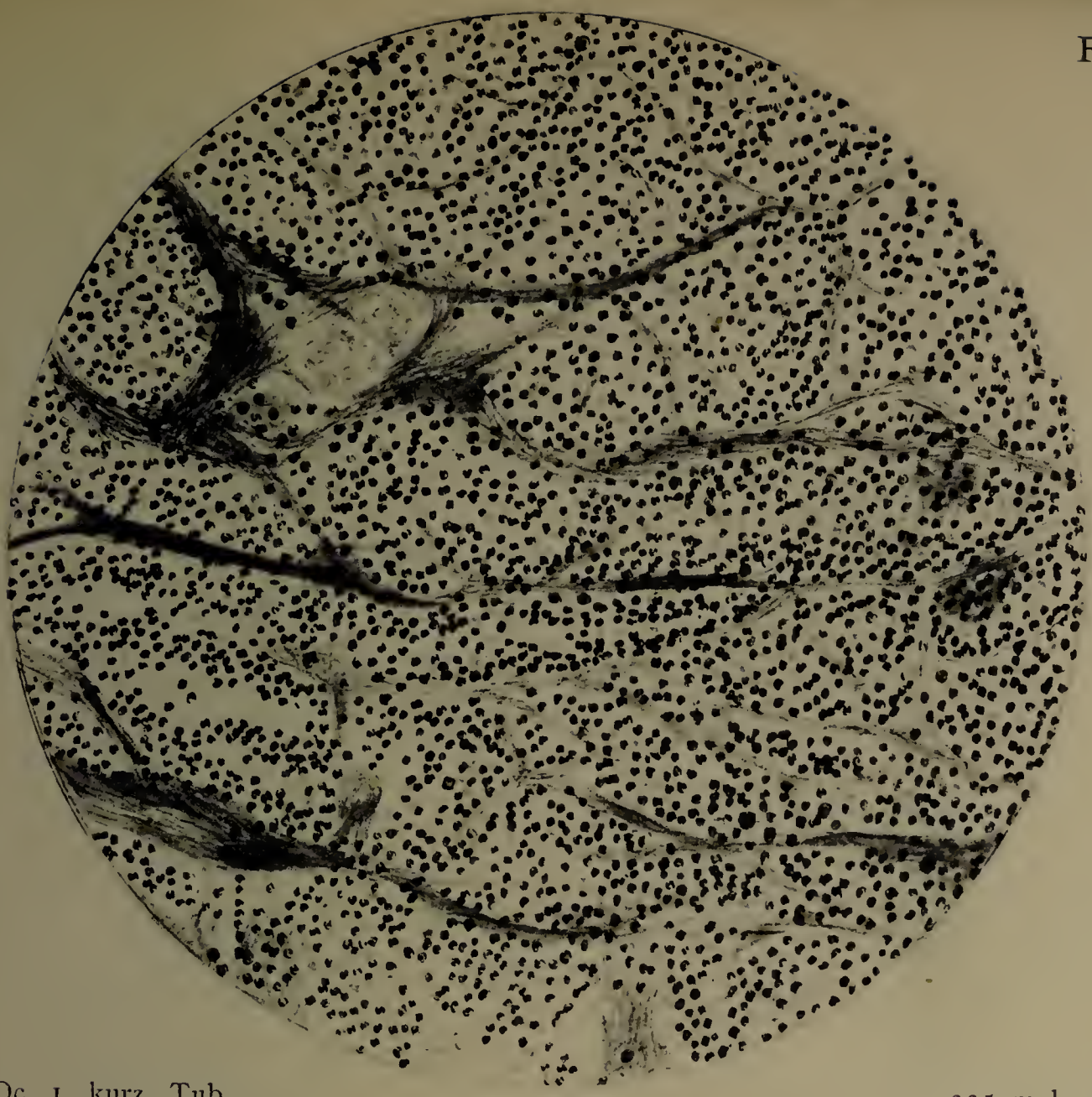

Leitz, Obj. 7. Oc. 1. kurz. Tub.

335 mal vergröss.

Fig. 4.

Leitz, Obj. 7. Oc. 1. kurz. Tub.

335 mal vergröss.